



# Scabies

Kolářová M.

Klinika pracovního lékařství LF UK a FN v Plzni  
Projekt Pracovní lékařství pro lékaře všech odborností  
Registrační číslo projektu CZ.01.07/3.2.02/01.0026

15.12. 2012

Šafránkův pavilon, Plzeň

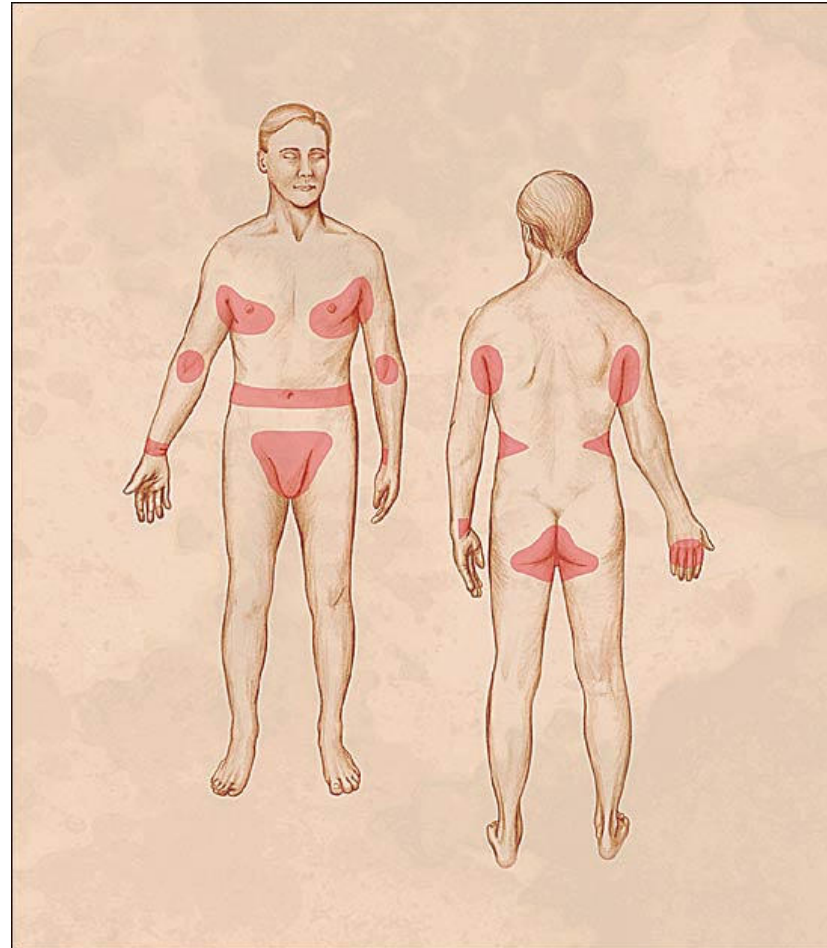
# Svrab



- Infekční onemocnění
- *Sarcoptes scabiei* (zákožka svrabová)
- Inkubační doba – 2-3 týdny
- Doba přežití bez kontaktu s pokožkou – 2-3 dny
- Oplodněná samička - stratum corneum - vytváří chodbičku - denně klade 2-3 vajíčka
- Noční pruritus typický



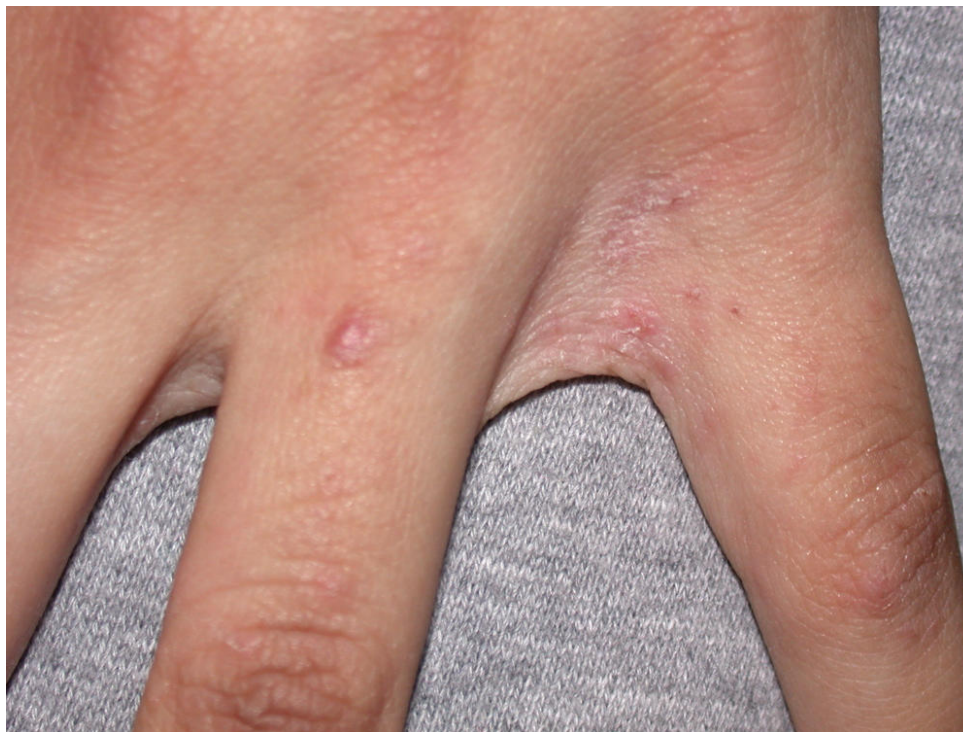# Predilekční lokalizace



© 2004 RENE CANNON



# Klasický obraz na pokožce rukou

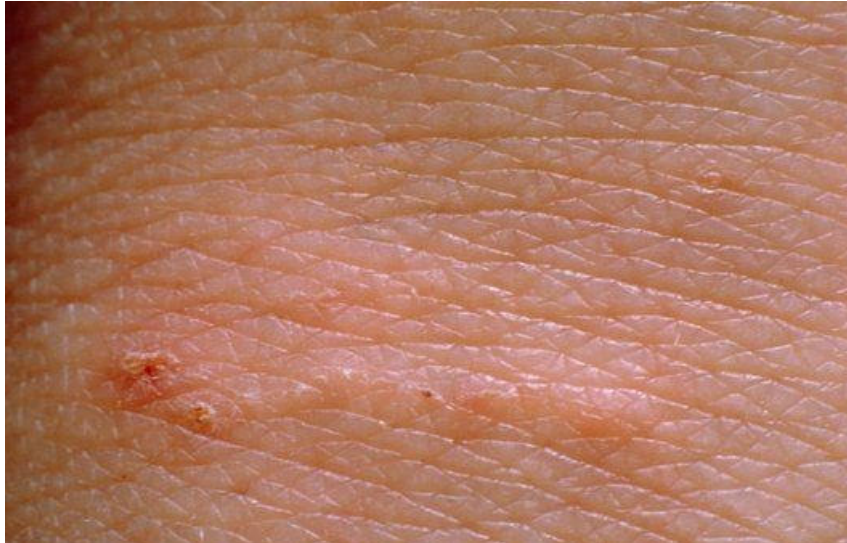

# Klasifikace

- Různé typy
- Svrab nadměrně čistotných
- Scabies norwegica
- Nodulární
- Přenosný ze zvířat
- Inkognito
- Neonatální



# Nadměrně čistotní



- Vysoká hygiena
- Málo zřetelné léze
- Chodbičky chybí
- Projevy nejčastěji v oblasti prsů



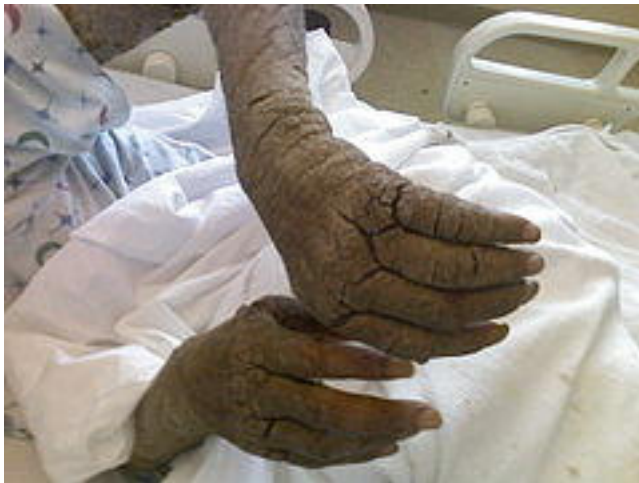# Scabies nodulární

- Červenohnědé papulky
- Kryté části těla – intimní partie, axily
- I přes antiscabickou léčbu příznaky nemizí
- Hypersenzitivní reakce na roztoče
- V dif.dg. – hmyzí bodnutí, histiocytoza X, lymfom





# Scabies Norwegica

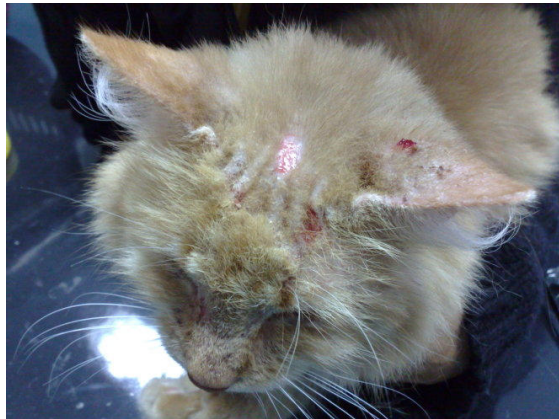

- Tisíce až miliony jedinců
- U imunodeficitů, mentálního postižení
- Silné krusty, rozsáhlé postižení





# Scabies přenosný ze zvířat



- Psi, kočky
- Bez interhumánního přenosu
- Mírné projevy
- Samo odezní během 4-6 týdnů



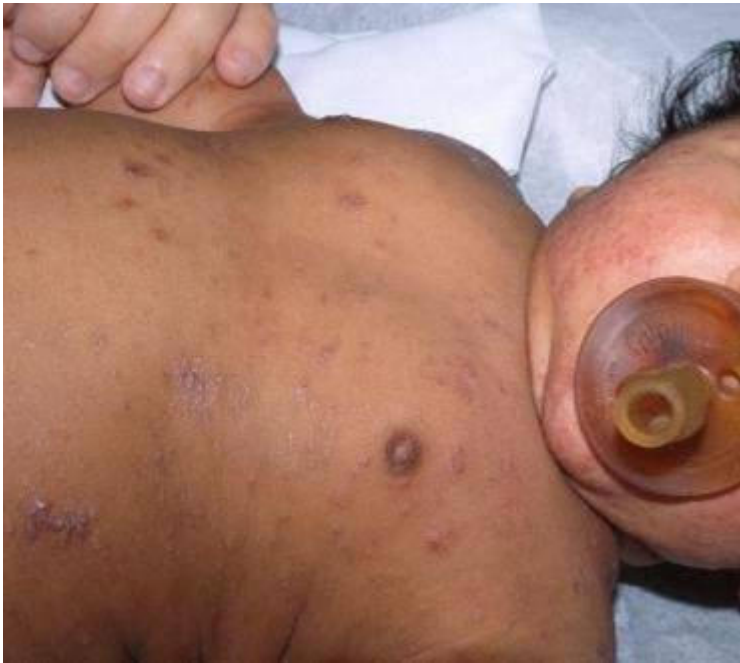# Scabies incognito

- Nesprávně léčený svrab kortikoidy
- Atypická lokalizace
- Riziko snadného přenosu



# Neonatální scabies

- Masivní
- Kožní erupce po celém těle



# Přenos

- kontaktně – vč. Sexuálního kontaktu
- Bezkontaktně – lůžkoviny, oděvy
- Prostředí s výskytem
  
- Predispozice – imunitní oslabení
- Senioři, děti



# Profesionalita

- LDN
- nemocnice – nekomunikující pacienti, psychiatrickí pacienti
- Domovy pro seniory
- Hospic
- Pečovatelské služby
- Útulky pro bezdomovce



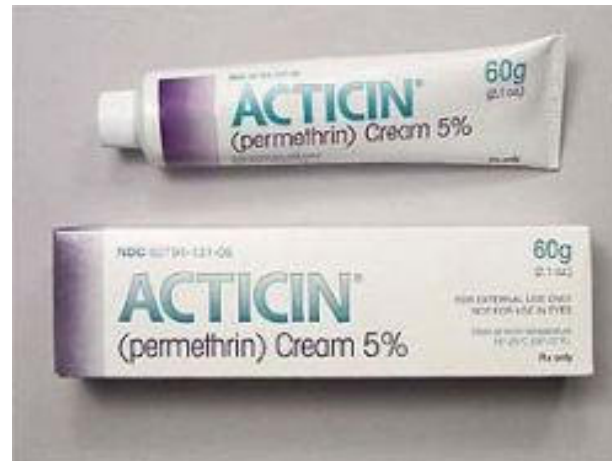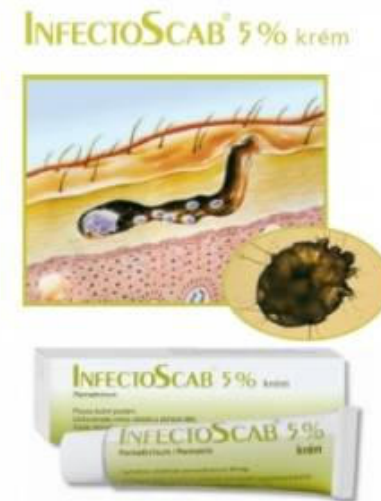# Diagnostika

- Kožní vyšetření
- 2 drobné papulky spojené esovitou chodbičkou
- Exkoriace, krusty, impetiginizace
- Predilekční lokalizace



# Terapie

- Scabid, Infectoscab, sirná mast
- Vyvaření prádla, vyvětrání obuvi





# Kazuistika 1

- Žena \*1970
- Zdravotní sestra v dlouhodobé intenzivní péči



# Inkubační doba

- Srpen 2011 – svědění pokožky
- Suspektně špatně vyprané prádlo, jiná aviváž
- Září 2011 – výsev vyrážky na předloktích, v meziprstí na ruce, na stehnech, meziprstí nohou



# Diagnostika

- Samoléčba fenystil gelem, bez efektu
- 2 kolegyně, které měly obdobné příznaky vyhledali dermatologa – diagnostikován svrab
- Též na dermatologii – Infetoscab v říjnu 2011
- V PN nebyla – nedostatek personálu
- Po léčbě kůže citlivější



# Kazuistika 2

- Žena \*1961
- Pečovatelka – sociální služby



# Průběh onemocnění

- Projevy kožní u klientů, bez diagnózy
- Červen 2011 – výsev na hrudníku, pod prsy
- PL naordinoval sirnou mast, vyrážka ustoupila, poté dermatologické vyšetření – na hrudi zbytky vyrážky – dg. Svrab, dodatečné přeléčení Infectoscabem
- V PN nebyla, dovolená
- Svrab zjištěn u 10 klientů a 8 kolegů



# Shrnutí

- Diagnostika ztížená při komunikaci se staršími lidmi a dětmi
- Komunikace s mentálně postiženými a lidmi v komatu
- Diferenciální diagnostika
- Snadná záměna



# Děkuji za pozornost

Sorry you have scabies. Please stand over there.



your  eCards  
someecards.com

